Münster i/W. 1934. No 28 Med Diss.

Pfannendachplastik

bei Säuglingsosteomyelitis und angeborener Hüftverrenkung

von

Josef Bohnekamp

1932

Hamel'sche Druckerei und Verlagsgesellschaft m. b. H., Düren-Rhld.

Staatlich-Preußische
Chirurgische Universitäts-Klinik Münster (Westf.)
Prof. Dr. H. Coenen

Pfannendachplastik

bei Säuglingsosteomyelitis und angeborener Hüftverrenkung

Inauguraldissertation
zur Erlangung der Doktorwürde
der Medizinischen Fakultät Münster (Westf.)

Vorgelegt von:
Josef Bohnekamp, Medizinalpraktikant

Gedruckt mit Genehmigung der Medizinischen Fakultät der
Westfälischen Wilhelms-Universität in Münster (Westf.)

Dekan: Prof. Dr. Herzog
Referent: Priv. Doz. Dr. H. Walter
Tag der mündlichen Prüfung: 27.5.1932

R. UNIV.
BIBLIOTHEEK
LEIDEN

Meinen lieben Eltern!

Digitized by the Internet Archive
in 2026

https://archive.org/details/IA41546201_0121

Auf dem XX. Chirurgen-Kongreß in Berlin im Jahre 1891 berichtete Fritz König als erster über zwei Fälle von osteoplastischer Neubildung der Hüftgelenkspfanne bei kongenitaler Luxation. Er bildete die neue Pfanne, indem er aus dem Darmbein einen Periostknochenlappen herausmeißelte und dessen freien Rand mit der Gelenkkapsel vernähte. Später gab er diese Methode auf. Nach der Jahrhundertwende wurde das König'sche Operationsverfahren von anderen Chirurgen „wieder entdeckt" und mit wechselndem Erfolg bei verschiedenen Erkrankungen des Hüftgelenkes und aus verschiedenen Indikationen angewandt.

Die Fälle, in denen die osteoplastische Operation in ihr Recht tritt, lassen sich im Wesentlichen in drei große Gruppen eingliedern. Zur 1. Gruppe gehören die Subluxationen, zur 2. alle die Luxationen, die sich weder blutig, noch unblutig einrenken lassen. Bei den zu dieser Gruppe gehörenden Fällen wird die Pfannendachplastik an pathologischer Stelle, d. h. an der Sekundärpfanne oder an der durch möglichst starkes vorhergehendes Extensionsverfahren erreichten tiefsten Stelle der Darmbeinschaufel ausgeführt. In die 3. Gruppe sind solche Luxationen einzureihen, die nach gelungener blutiger oder unblutiger Einrenkung in der ursprünglichen Pfanne keinen Halt finden und reluxieren.

Der Zweck der Operation ist die Abstützung des Kopfes. Durch sie soll die Leistungsfähigkeit der re- und subluxierten Hüften gebessert oder zumindest ihrer Verschlechterung vorgebeugt werden. Bei den nicht einrenkbaren soll an bestmöglicher Stelle ein fester Halt gegeben und eine noch stärkere Verschiebung des Hüftkopfes verhütet werden.

Aber nicht nur bei schon bestehender Subluxation oder Luxation kann und soll die Pfannendachplastik angewandt werden, sondern auch bei den Fällen, die infolge ihrer pathologischen Zustände am Hüftgelenk eine Luxation oder Subluxation begünstigen. Ein mangelhaft ausgebildetes oder fehlendes oberes Pfannendach, ein Mißverhältnis zwischen Schenkelkopf und Gelenkpfanne, Fehlen des Kopfes nach Säuglingsosteomyelitis, starke Antetorsion des oberen Femurteiles, eine schlaffe Gelenkkapsel und eine zu flache ursprüngliche oder Sekundärpfanne sind hier zu erwähnen. In allen diesen Fällen wird auf die Dauer eine Luxation unausbleiblich sein. Zum mindesten aber ist die Gefahr einer späteren Luxation vorhanden, und damit die Rechtfertigung für einen solchen Eingriff gegeben.

Im Prinzip gibt es vier verschiedene Methoden zur osteoplastischen Neubildung der Hüftgelenkspfanne. Die von M. Lance und ihre Modifikationen werden den ursprünglichen anatomischen Verhältnissen am ehesten gerecht. M. Lance löste mit einem Meißel den oberen Teil der Pfanne halbkreisförmig vom übrigen knöchernen Becken los und bog ihn konzentrisch nach unten und innen gegen den Schenkelkopf hin ab. Den so entstandenen Knochenspalt füllte er mit drei aus der Tibia entnommenen Knochenspänen aus (Abb. 1).

Der grundlegende Unterschied dieses Vorgehens gegenüber den anderen Operationsarten besteht darin, daß hier der Kopf mit einem Knochenteil artikulieren kann, der den Ansprüchen, die an eine funktionsfähige Gelenkfläche zu stellen sind, genügt; denn es berühren sich hier die beiden zusammengehörenden Teile des Hüftgelenks, von denen der eine nur in seiner Lage zum Becken verändert worden ist. Die aus dem Spalt herausragenden Späne bilden dazu noch eine Schranke, falls der Kopf in der Pfanne allein keinen genügenden Halt finden sollte.

Die 2. und 3. Art, die von H. Spitzy und F. König, sind einander ähnlich. Bei beiden wird ein neues Widerlager für den Schenkelkopf geschaffen, entweder

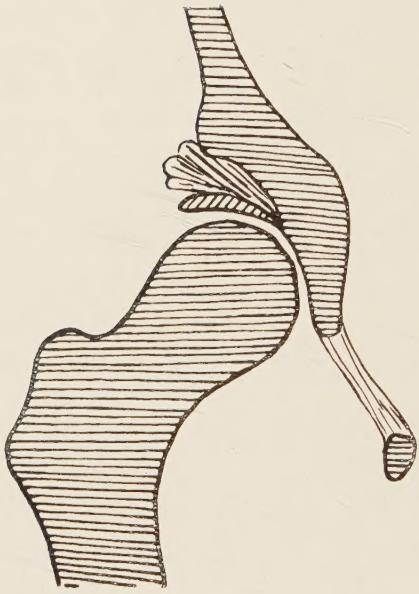

Abbildung 1.

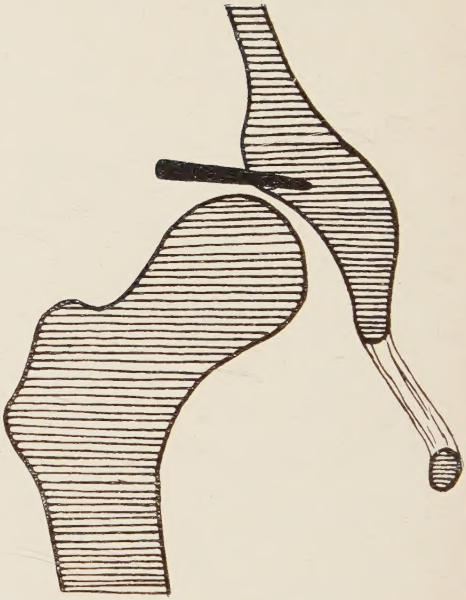

Abbildung 2

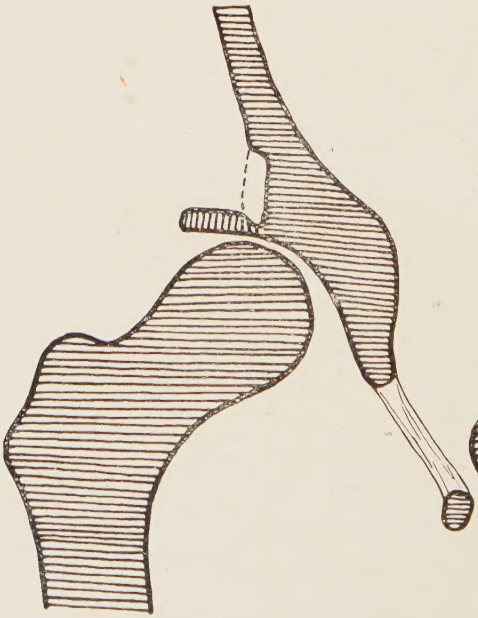

Abbildung 3.

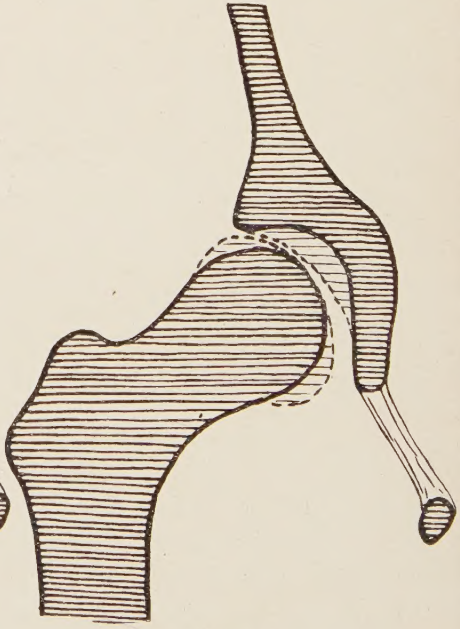

Abbildung 4.

aus freitransplantierten Knochenspänen (Abb. 2), die zumeist der Tibia entstammen, oder aus gestielten Periostknochenlappen der Nachbarschaft, die als Ersatz für das fehlende oder unzureichende obere Pfannendach nach unten gegen den Schenkelkopf hin abgebogen werden (Abb. 3). Sie unterscheiden sich in erster Linie durch die Art des Transplantates, und das ist für den Erfolg der Operation von großer Bedeutung. Während bei einem gestielten Lappen die Aussicht auf ein festes Widerlager bedeutend größer ist, da bei diesem noch eine knöcherne und periostale Verbindung mit dem Mutterboden besteht, und so eine die ausgiebige Kallusbildung unterstützende Blutversorgung gesichert ist, muß man bei dem freitransplantierten Knochen mit einer langwierigen Behandlung und eventuell mit vollständiger Resorption des Transplantates rechnen. Die 4. Gruppe nimmt eine Sonderstellung unter den Pfannendachoperationen ein. Bei den drei anderen Arten wurde entweder durch eine Lageveränderung der alten Pfanne oder durch eine Verbreiterung des Pfannendaches nach außen, jedesmal aber unter Schonung der eigentlichen Gelenkflächen ein Widerlager für das Femur geschaffen. Hier wird der Pfannengrund selbst zum Angriffspunkt der Behandlung gemacht. Die Pfanne wird ausgeräumt und vertieft, und gegebenenfalls auch der Schenkelkopf einer künstlichen Umgestaltung unterzogen (Abb. 4). Daß bei diesem Vorgehen die Gefahr der knöchernen Gelenkversteifung am größten ist, braucht nicht hervorgehoben zu werden. In diese Gruppe gehört die Operation von E. Lexer.

M. Lance wandte sein Verfahren bei Subluxationen, Reluxationen, irreponiblen Luxationen und bei fehlendem Pfannendach an. Er empfahl es ferner für paralytische Luxationen, für Verrenkungen nach Traumen der Hüfte und nach Osteomyelitis. Seine Erfolge sind am besten bei den reponiblen Luxationen und bei Subluxationen, weniger gut, aber noch befriedigend bei den alten, nicht einrenkbaren Fällen. Röntgenaufnahmen von Fällen zwischen 14 und 53 Jahren zeigen alle deutlich die Bildung eines festen oberen Pfannendaches.

Nach diesem Verfahren haben auch D. Jovcic, L. Dominici und E. Ettore operiert. Letzterer schreibt der Lance'schen Operation die besten Erfolge zu, da hier der Kopf nicht gegen den implantierten Knochen reibt, sondern nur mit dem eigentlichen Pfannendach in Berührung kommt, das durch den Span nach unten dem Kopf entgegen gedrückt wird. E. Ettore hat ein 11jähriges Mädchen mit Coxa valga luxans bei fehlendem Pfannendach und hochgradiger Atrophie des Knochens operiert und eine freibewegliche, nicht schmerzende Hüfte erzielt. D. Jovcic operierte ein 12jähriges Kind mit Luxatio congenita bei hochstehendem, deformiertem Kopf und kaum angedeutetem Azetabulum mit gutem Erfolg. Nach 7 Monaten war das Trendelenburg'sche Zeichen negativ und der Längenunterschied fast ausgeglichen. Das Kind konnte „gut gehen", und die Flexionsmöglichkeit betrug 90°. L. Dominici erreichte bei einem 19jährigen jungen Mann mit Subluxation nach Osteochondritis deformans „beschwerdefreien Gang". G. Riedel gelang es in zehn Fällen von flacher Hüftpfanne eine künstliche Pfannendachbildung mit Erfolg auszuführen. Er kippte das obere Pfannendach gegen den Schenkelkopf herunter und verkeilte den Spalt mit Spänen aus der Tibia oder dem Darmbeinkamm. Auf dieselbe Weise machte J. Schmidt drei Patienten mit einer Subluxation wieder „arbeitsfähig". Wiemers behandelte vier angeborene Luxationen. In zwei Fällen schlug er halb gelöste Knochenlamellen vom oberen Pfannendach nach unten und füllte den Defekt mit freitransplantierten Knochenstücken aus. In zwei anderen Fällen bildete er aus dem Darmbeinkamm eine kräftige Knochenleiste und nagelte sie am oberen Pfannenrand an (Abb. 5). In drei Fällen erreichte er eine „gute Beweglichkeit", während der vierte durch Infektion kompliziert wurde. Ueber drei Patienten mit fehlendem Pfannendach, die ebenfalls nach dem letztgenannten Verfahren behandelt wurden, berichtet Lubinus, doch sind Angaben über den Erfolg der Operationen in dem Bericht nicht enthalten. F. König bildete bei zwei Kindern einen breiten, zum Gelenk hin schmäler und dicker werdenden Periostknochenlappen aus dem Hüftbein und bog diesen soweit nach unten, daß das Periost des Lappens zur Berührung mit der

Gelenkkapsel kam. Die Einstellung des Transplantates fixierte er mit einigen Katgutnähten, die Periost und Gelenkkapsel miteinander vereinigten. Vorbereitet wurden beide Operationen durch ein längeres Extensionsverfahren. Und auch nach der Operation wurde die Extension fortgesetzt, um ein Zurückdrücken des neugebildeten Daches zu verhindern. In beiden Fällen wurde der schwankende Gang fast vollständig beseitigt. Bald nach der Operation starben beide Kinder an Scharlach bezw. Diphtherie, so daß die weitere Entwicklung nicht verfolgt werden konnte. An einem Beckenquerschnitt des einen, vier Monate p. O. gestorbenen Kindes konnte F. König die Bildung eines festen neuen Pfannendaches demonstrieren.

G. Epstein operierte 20 Patienten mit pathologischer, paralytischer bezw. angeborener Luxation auf ähnliche Weise. Er bildete einen gestielten Periostknochenlappen aus dem Darmbein und klappte ihn bis zum Femurkopf herunter. Eine Fixation des Transplantates ist nach G. Epstein nicht erforderlich, da die nach der Operation zurückgelagerte Muskulatur dem neuen Dach einen vollauf ausreichenden Halt bietet. Die Erfolge waren besonders gut bei paralytischen Luxationen. Hier wurde der Kopf mit Sicherheit vor einer Reluxation bewahrt. Bei den veralteten kongenitalen wurde „guter Gang" erzielt. Ueber die Ergebnisse bei den pathologischen Luxationen sind keine näheren Angaben in der Literatur zu finden. G. Epstein empfiehlt, den Knochenlappen recht breit zu gestalten, ihn möglichst dicht dem luxierten Hüftteil anzulegen und ihn weit nach hinten reichen zu lassen, um so ein Ausschlüpfen des Kopfes bei starker Beugestellung des Oberschenkels zu verhüten.

Ueber ein sehr reichhaltiges Operationsmaterial berichtet A. Gill. Er operierte 63 Patienten im Alter von 4—30 Jahren. Die Fälle gliederte er in drei Gruppen ein, in Subluxationen, reponible und irreponible Luxationen. Die 1. Gruppe behandelte er nach dem König'schen Verfahren. Bei der 2. begnügte er sich mit dem Einstellen des Kopfes in die von Weichteilen befreite und dann künstlich ver-

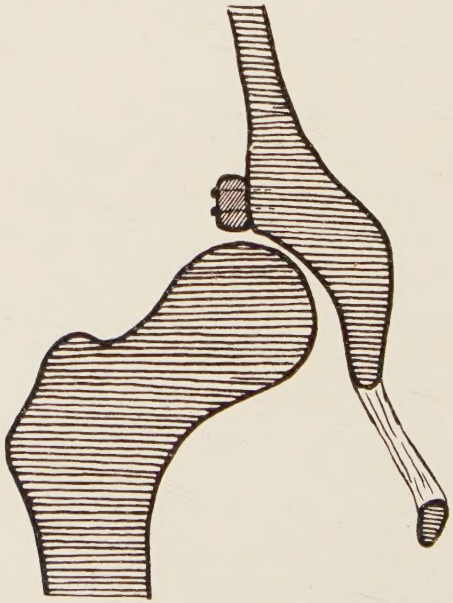

Abbildung 5.

tiefte alte Pfanne. Bei der 3. verbreiterte und vertiefte A. Gill die alte Pfanne, brachte nach Ablösen der Gelenkkapsel den Kopf in die Pfanne zurück und sicherte diese Einstellung durch einen breiten, gestielten Periostknochenlappen aus dem Darmbein, der durch freitransplantierte Knochenkeile in seiner neuen Lage erhalten wurde. A. Gill erreichte so in allen Fällen Nachlassen der Schmerzen und Zunahme der Stützfähigkeit. Während dies bei der 3. Gruppe der einzige Erfolg ist, kommt bei der 1. freie Beweglichkeit hinzu. Die Erfolge in den nach der 2. Methode behandelten Fällen bezeichnete A. Gill als „zufriedenstellend".

S. Chachutow empfiehlt die König'sche Operation bei Erwachsenen mit Beweglichkeit des Oberschenkelkopfes. Der Knochenlappen soll den Kopf von oben, vorn und hinten bedecken, und die Gelenkkapsel gerafft werden, damit die erreichte Einstellung des Oberschenkels bei jeder Bewegung der Hüfte erhalten bleiben kann. A. Whitman gelang es mit Hilfe dieser Operation an der Sekundärpfanne bei einem 12jährigen Kind mit angeborener Luxation eine feste und freibewegliche Hüfte zu schaffen.

Zu denjenigen Operationen, die mit Hilfe eines freitransplantierten Knochens dem Schenkelkopf den fehlenden Halt geben, gehört das Verfahren von H. Spitzy. Dieser operierte einen 6jährigen Knaben und ein 3jähriges Mädchen mit angeborener Hüftgelenksverrenkung. Er meißelte oberhalb des Pfannenrandes eine Rinne und keilte periostbedeckte, vorn zugespitzte Späne aus der Tibia fest in den Spalt ein. Im 1. Falle fixierte er das Gelenk mit einem nagelförmig zugeschnittenen Knochensplitter, den er durch den Kopf bis in den Pfannengrund hineintrieb. Der „Knochennagel" wurde später, soweit er durch den Gelenkspalt verlief, resorbiert. Der Tibiaspan fügte sich in die Struktur des Darmbeins ein. Das endgültige Ergebnis war freie Beweglichkeit bei normalem Gang und negativem Trendelenburg. Den zweiten Fall behandelte er ebenso wie den ersten, nur daß hier der „Knochennagel" durch eine „Sattlernadel", die er nachher wieder entfernte, ersetzt wurde. Das Resultat bezeichnete er als „befriedigend".

Nach der Spitzy'schen Methode operierte A. Berntsen sieben Patienten zwischen dem 4. und 15. Lebensjahr. Bei allen bestand eine Reluxatio coxae. In zweien der Fälle wurde das Knochentransplantat zur Seite gedrückt, die übrigen fünf gelangen „gut".

Eine besondere Stelle unter den Spanoperationen nimmt die von L. Ombrédanne ein. Kopf und oberer Teil des Schenkelhalses werden reseziert. Die Kopfkalotte wird auf den Halsstumpf aufgesetzt. Aus dem übrigbleibenden Halsteil werden drei Späne gebildet und als künstliches Pfannendach über dem Azetabulum in das Darmbein eingetrieben. In sieben Fällen wurde der Gang gebessert und die Beschwerden schwanden. Zweimal wurde die aufgesetzte Kopfkalotte als Sequester ausgestoßen.

E. Lexer entfernt zunächst die Gelenkkapsel, da von ihr schwielige und knöcherne Kapselverdickungen ausgehen können, desgleichen das Ligamentum teres. Dann wird die Pfanne von den Weichteilen befreit und vertieft. Der Oberschenkelkopf wird mit einem Meißel abgerundet und der Form der neugebildeten Gelenkpfanne angepaßt. Mit Fett-Faszienlappen bedeckt wird dann der Kopf in die Pfanne eingestellt. Die Neubildung einer Gelenkkapsel ist nicht erforderlich, da sich eine solche bei künstlichen oder nach schlecht geheilten Frakturen entstandenen Nearthrosen von selbst entwickelt. Diese Operation wendet E. Lexer an bei angeborenen Hüftverrenkungen, bei Schenkelhalsbrüchen und zur Mobilisierung knöcherner Gelenkversteifungen. Bevor er zu dieser Methode überging, hatte er mehrere Fälle auf ähnliche Weise wie Lubinus behandelt und eine freibewegliche und leidlich belastungsfähige Hüfte als Erfolg zu verzeichnen. In mehreren Fällen aber wurde dieses Resultat durch spätere Reluxation mit allmählicher Verschiebung des Transplantates oder durch Gelenkversteifung — bedingt durch schwielige oder knöcherne Kapselveränderungen — getrübt. Diese Erfahrungen veranlaßten ihn, das oben geschilderte Verfahren anzuwenden.

J. Toth operierte eine 22jährige Patientin mit beiderseitiger Luxatio congenita, indem er beiderseits am Darmbein eine neue Pfanne bildete. Zwei Monate p. O. war auf beiden Seiten aktive und passive Beweglichkeit vorhanden, während rechts die Belastungsmöglichkeit noch etwas eingeschränkt war.

Für alle angeborenen Hüftverrenkungen, bei denen unblutige Repositionsversuche erfolglos bleiben, empfiehlt J. Zahradnicek die blutige Einrenkung mit entsprechender Umformung des Kopfes und der Pfanne. Die Kapsel wird nur in ihrem hinteren, distalen Abschnitt, soweit sie die alte Pfanne bedeckt, mit der sie sehr oft verwachsen ist, entfernt. Beim Ausräumen des Azetabulums wird der Knorpelbelag des oberen Limbus sorgfältig geschont, um an der Stelle der stärksten Belastung eine glatte Gelenkfläche zu erhalten. Auf diese Weise hat J. Zahradnicek 15 einseitige und eine doppelseitige Luxatio congenita behandelt. Das Resultat war in 10 Fällen „gut". Bei drei Patienten (über 12 Jahre) bildete sich eine Ankylose. In zwei Fällen trat Subluxation, in einem Reluxation ein. A. Whitman kombinierte diese Operation mit dem Spitzy'schen Verfahren bei einem 14jährigen Patienten mit angeborener Hüftgelenksverrenkung und erreichte bei Versteifung des Gelenkes „gutes Gehvermögen".

Abbildung 6.

Als letzter Operateur sei hier noch A. Ravickaja erwähnt, der über ein sehr ausgedehntes Krankenmaterial von 124 Fällen mit Luxatio coxae congenita berichtet. Es handelt sich um Kinder zwischen dem 2. und 7. Lebensjahr. Bei allen bestand die Behandlung in einer Umgestaltung der alten Pfanne. In Hinsicht auf das Ergebnis teilt A. Ravickaja seine Fälle in drei Klassen ein. In der 1. (34 Patienten) ist der Erfolg „gut", in der 2. (81 Patienten) „genügend". Bei diesen trat in 13 Fällen Reluxation, in 5 Fällen Subluxation ein. Das Resultat der letzten Klasse, die 9 Patienten umfaßt, bezeichnet er als „schlecht". In vier von allen Fällen glaubt A. Ravickaja vier Monate p. O. röntgenologisch eine deut-

liche Knochenwucherung als Ausdruck einer Regeneration des Pfannendaches gesehen zu haben. Von 36 Patienten wurden 3 Jahre p. O. Kontrollaufnahmen gemacht, die in 14 Fällen tadellose anatomische Verhältnisse, aber keine völlige Wiederherstellung der ursprünglichen Gelenkformen zeigten.

In der Chirurgischen Universitätsklinik in Münster (Westf.) wurde in zwei Fällen eine Pfannendachplastik nach H. Spitzy ausgeführt. Im 1. Falle handelte es sich um ein 2jähriges Mädchen mit einer ausgeheilten Osteomyelitis des rechten Oberschenkelkopfes und Destruktionsluxation der rechten Hüfte, im 2. Falle um ein 16jähriges Mädchen mit veralteter angeborener linksseitiger Hüftgelenksverrenkung bei gleichzeitiger Pfannenwanderung und Hochstand der linken Beckenhälfte.

1. Im Alter von 6 Wochen hatte das Kind eine Entzündung am rechten Oberschenkel, die angeblich nach vier Wochen ausheilte. Darauf blieb das kranke Bein im Wachstum zurück. Das Kind wurde mit folgendem Befund in die Klinik aufgenommen: In der rechten Leistenbeuge und am rechten Oberschenkel sind drei alte Inzisionsnarben sichtbar. Das rechte Bein ist gegenüber dem linken um 5 cm verkürzt. Es besteht beiderseits ein Genu valgum (Abb. 6). Abbildung 7 zeigt den Röntgenbefund: Der Schenkelkopf fehlt vollständig. Der Schaft ist fingerbreit nach außen verschoben. Der zackig begrenzte Halsstumpf steht in Höhe des oberen Randes der abgeflachten Pfanne.

Nach Schwund des Schenkelkopfes wird der Halsrest nur noch durch die schlaffe Gelenkkapsel gehalten. Er schiebt sich seitlich der Pfanne an deren oberem Rand vorbei. Zwischen dem Halsstumpf und dem Grunde der zu flachen Pfanne liegt Narbengewebe. Da die dehnungsfähige Kapsel allein dem Oberschenkel keinen genügenden Halt geben kann, ist hier um ein Höhertreten des

Abbildung 7.



Abbildung 8.

Abbildung 9.

Halsstumpfes und damit eine noch stärkere Luxation mit all ihren Beschwerden zu verhüten, die Pfannendachplastik ausgeführt worden.

Bei der Operation am 26. 11. 1929 wird die Gelenkgegend durch einen Längsschnitt, der hinter dem Tensor fasciae latae verläuft und durch die Glutäalmuskulatur hindurch geht, freigelegt. Der Halsstumpf ist von Weichteilen überlagert. Durch einen Meißelschlag wird die Gegend oberhalb des oberen Pfannendaches zum Klaffen gebracht. In den Spalt wird ein keilförmig zugespitzter Span aus der Tibia fest eingekeilt und die Wunde wieder geschlossen. In Abduktionsstellung wird das Bein dann eingegipst.

15 Wochen p. O. ist röntgenologisch ein deutlicher Knochensporn am oberen Pfannenrande sichtbar. Nach weiteren 7 Wochen kann das Kind mit einem Gehapparat und einem Gehbänkchen verhältnismäßig gut gehen. Ein stereoskopisches Röntgenbild ergibt folgenden Befund (Abb. 8): Der Halsstumpf steht etwas lateral vom ursprünglichen oberen Pfannenrand. Der Span hat sich gut in das Gefüge des Darmbeins eingegliedert und bildet einen deutlichen Knochenvorsprung als seitliche Verlängerung des oberen Pfannendaches. 10 Tage später kann das Kind mit dem Apparat allein gehen.

Nach 7 Monaten findet eine Nachuntersuchung statt: Der rechte Oberschenkel steht in Adduktions- und Beugekontrakturstellung, das Knie in ausgesprochener Valgusstellung. Die Bewegungsmöglichkeit ist noch beschränkt, doch besteht keine Ankylose. Die Verkürzung ist nicht vollständig ausgeglichen. Wie die Röntgenkontrolle ergibt, hat sich der Span vollkommen in die Knochenstruktur des Darmbeins eingefügt (Abb. 9).

Abbildung 10.

Soweit es nur die Neubildung des Pfannendaches angeht, ist das Ergebnis ein gutes; denn wie aus den Röntgenbildern hervorgeht, hat sich ein deutlich ausgeprägter oberer Pfannenrand gebildet. Doch wird das Femur nicht durch dieses neue Pfannendach direkt in seiner Lage erhalten, sondern durch bindegewebige Stränge, die vom Halsstumpf zum Pfannengrund ziehen. Diese Stränge verhindern das Höhertreten des Halsstumpfes und finden selbst an dem dicht über ihnen liegenden Knochenvorsprung einen Halt. Die Femurachse selbst aber geht seitlich an dem neuen Pfannendach vorbei.

Mit diesem Erfolg kann man sich nur in beschränktem Maße zufrieden geben. Der operative Eingriff hat den Reiz für die Bildung der Bindegewebsstränge abgegeben, und ihm ist es somit zu verdanken, daß eine gewisse Standfestigkeit erzielt wurde. Bei der nichtoperierten Osteomyelitis, wo dieser Reiz fehlt, findet der Oberschenkel außer in der schlaffen und dehnungsfähigen Gelenkkapsel in nichts eine Hemmung, die das Höhertreten des Halsstumpfes verhindern könnte. Die Adduktionskontraktur jedoch und die teilweise auch dadurch bedingte Valgus-

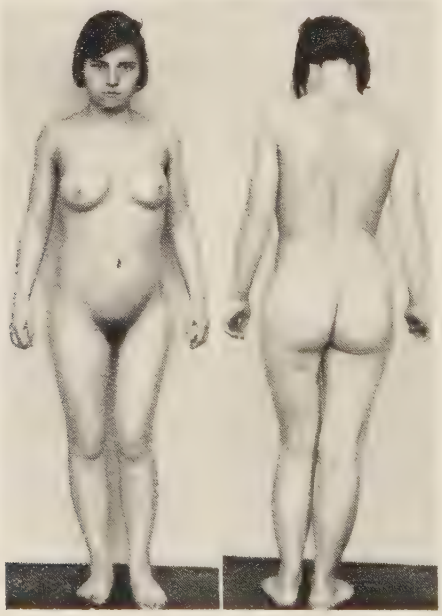

Abbildung 11.

stellung im Kniegelenk bedeuten eine erhebliche Behinderung für das Kind. Zur Wiederherstellung der normalen Beweglichkeit ist es nicht gekommen. Dafür sind die beiden Gelenkteile durch die vorhergegangene Osteomyelitis zu sehr deformiert worden.

Um den Uebelständen der Adduktions- und Valgusstellung abzuhelfen, wird eine von unten außen nach oben innen verlaufende subtrochantere Osteotomie ausgeführt. Der Erfolg ist neben einer geringen Verlängerung des kranken Beines der Ausgleich der Adduktion (Abb. 10) und damit indirekt eine geringe Beeinflussung der Valgusstellung im Kniegelenk.

1½ Jahre nach der Osteotomie bietet sich folgendes Bild: Die Verkürzung des kranken Beines beträgt noch etwa 1,5—2,0 cm. Dieser Längenunterschied ist teils in dem Fehlen des Schenkelkopfes, teils aber auch in der Wachstumshemmung des Ober- und Unterschenkels begründet und wird von dem Kind durch eine entsprechende Spitzfußstellung kompensiert. Es besteht beiderseits ein Knickfuß. Der rechte Oberschenkel steht noch in leichter Adduktions- und das Knie in leichter Valgusstellung. Das Trendelenburg'sche Phänomen ist auf beiden Seiten negativ. Die Flexionsmöglichkeit des kranken Oberschenkels ist bis auf ca. 15° eingeschränkt, die Adduktion ist fast unbehindert, während die Abduktion ohne gleichzeitige entsprechende Mitbewegung des gesamten Beckens unmöglich ist. Das Kind (heute 6 Jahre alt) wird beim Spiel mit seinem Altersgenossen nur mehr wenig behindert.

Im Fall 1 bestand bei günstigem Operationsalter eine weitgehende Deformierung der beiden Gelenkteile, die von vorn herein die Möglichkeit einer Wiederherstellung normaler Verhältnisse ausschloß. Bei dem im folgenden zu erörternden Fall sind der Aussicht auf einen vollen Erfolg durch das Alter der Patientin, die bereits 16 Jahre alt ist, und durch die beginnende Atrophie des Hüftgelenkskopfes Grenzen gesetzt.

2. Als das Mädchen laufen lernte, wurde hinkender und watschelnder Gang bemerkt. Es bestand eine Hüftgelenksluxation. Im Alter von 6 Jahren wurde diese reponiert. Die Hüfte reluxierte, das Kind hinkte wieder, und die Beschwerden wurden von Jahr zu Jahr größer. Darauf wurde die Patientin 16 Wochen lang mit Ambrinen und Bettruhe erfolgreich behandelt. Anfang 1930 wurde sie, da sie erneut Schmerzen in der Hüfte verspürte, und ihr Gehen und Stehen sehr schwer fiel, in die Klinik aufgenommen. Bei der Aufnahme war folgender Befund zu erheben: Die Lendenwirbelsäule ist stark lordosiert. Es besteht eine hochgradige Beckenneigung und Beckenschiefstand nach links. Das linke Bein ist stark verkürzt. Die Wirbelsäule ist frei beweglich (Abb. 11). Der linke Oberschenkelkopf läßt sich deutlich auf der Beckenschaufel fühlen. Die Bewegungsmöglichkeit des luxierten Beines im neugebildeten Gelenk ist größer als normal, besonders die Drehbewegung. Die Abduktion ist auf etwa 40° beschränkt. Auf dem rechten Bein kann die Patientin stehen und das Becken halten. Links ist das nicht möglich. Der Gang ist sehr behindert, und die Patientin watschelt

Abbildung 12.

Abbildung 13.

stark. Beim Auftreten auf das linke Bein wird der ganze Körper nach links geworfen. Aus Abbildung 12 ist der Röntgenbefund zu ersehen: Es handelt sich um eine alte Luxation II° der linken Hüfte mit Pfannenwanderung und Steilstellung des Schenkelhalses. Der Kopf findet nur teilweise in der neuen Pfanne Raum. Eine Ankylose ist nicht vorhanden.

Als Vorbereitung für die Operation wird zunächst der Oberschenkelkopf durch eine vierwöchige Extensionsbehandlung herunter geholt.

Bei der Operation am 14. 2. 1930 wird der Kopf durch einen kleinen Schnitt freigelegt und die Gelenkkapsel eröffnet. Bei Innenrotation und Abduktion läßt sich der Kopf mit dem „Schuhlöffel" leicht in die alte Pfanne hereinbringen. Dicht oberhalb des ursprünglichen oberen Pfannenrandes werden dann zwei Tibiaspäne fest eingerammt. Die beiden Späne sind in ihrer Längs- und Querrichtung dachförmig gegeneinander geneigt und ragen weit in dem Beckenknochen hinein. Nun wird das Bein in eingerenkter Stellung eingegipst.

Die nach anfangs gelungener Reposition erfolgte Reluxation, die erneut auftretenden Schmerzen und Beschwerden beim Gehen, die darauf beruhen, daß der nur wenig belastete und stark atrophische Hüftkopf bei Belastung der kranken Seite gegen das Becken frei verschieblich ist, rechtfertigen den oben geschilderten Eingriff. Da die alte abgeflachte Pfanne selbst dem Kopf keinen dauernden festen Halt geben kann, ist in diesem Falle zur Sicherung der durch das Extensionsverfahren und durch die Operation erreichten Einstellung ein künstliches Pfannendach gebildet worden. Damit sollen die Standfestigkeit des Beines wieder hergestellt und die Beschwerden endgültig beseitigt werden.

Eine 10 Tage p. O. vorgenommene Kontrollaufnahme zeigt, daß der Kopf in der Pfanne steht, die beiden Späne bis ins Beckeninnere hineinreichen und an der Durchtrittstelle der Späne ins Becken die Kallusbildung bereits eingesetzt hat.

5 Wochen p. O. (Abb. 13) zeigt der Kopf eine beginnende Abflachung. Er steht aber noch fest in der durch die Knochenspäne erweiterten Pfanne. Drei Monate später kann die Patientin mit einem Apparat ziemlich gut gehen. Acht Monate p. O. ist folgender Befund zu erheben: Das linke Bein steht in leichter Adduktions- und Beugestellung und ist um 4—5 cm verkürzt. Der linke Oberschenkel kann zwar fast bis zur Wagerechten gehoben werden, doch macht das ganze Becken dabei eine Drehung um seine horizontale Achse nach hinten, die durch eine entsprechende Lordosierung der Lendenwirbelsäule ausgeglichen wird. Schmerzen sind nicht mehr vorhanden.

Abbildung 14 zeigt den Zustand der erkrankten Hüfte 22 Monate p. O.: Die Späne sind größtenteils resorbiert, doch besteht noch ein deutlich ausgeprägter fester Knochenvorsprung. Der Teil der Späne, der ins Beckeninnere hereinragte, ist vollständig abgebaut, und der Beckenring zeigt auf der Innenseite wieder eine deutliche, scharfe Begrenzung. Der Kopf ist fast vollständig resorbiert. Der Halsstumpf steht fest zwischen den Tibiaspänen und dem Grunde der alten Pfanne. Eine ausgesprochene Begrenzung der beiden einzelnen Gelenkteile ist nicht mehr sichtbar.

Nach weiteren 4 Monaten findet die letzte Nachuntersuchung statt: Die Bewegungsmöglichkeit des linken Beines ist fast vollständig aufgehoben. Die Verkürzung beträgt noch etwa 3—4 cm. Die Patientin kann ohne Apparat völlig beschwerdefrei gehen. Das Trendelenburg'sche Zeichen ist negativ.

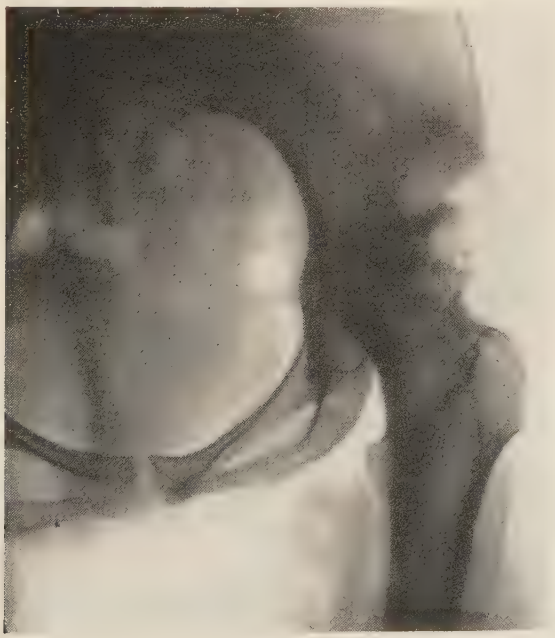

Abbildung 14.

Auch im vorliegenden Falle ist trotz des sekundären Schwundes des Femurkopfes eine wesentliche Besserung zu verzeichnen. Der Oberschenkelkopf, der vorher frei gegen die Darmbeinschaufel verschieblich war, so daß bei Belastung der erkrankten Seite das Becken heruntersank, hat nun an dem Becken eine feste Stütze erhalten. Der Schenkelhals und der Rest des zusammengedrückten Kopfes stehen ziemlich hoch in der durch die Späne erweiterten Pfanne und finden in dem neugebildeten Dach ein festes Widerlager. Dem Hüftgelenk ist eine beschränkte Bewegungsmöglichkeit erhalten geblieben. Durch die bessere Abstützung des Beckens ist der Gang gebessert worden, und die Lendenlordose fast völlig beseitigt.

Bei beiden Patientinnen ist der Zeitraum zwischen Operationstag und letzter Nachuntersuchung hinreichend groß, um ein einigermaßen verwendbares Urteil über den Wert des Verfahrens fällen zu können. Bei den sehr ungünstigen Verhältnissen war ein Erhaltenbleiben der freien Beweglichkeit neben der Wiederherstellung der Stützfähigkeit nicht zu erwarten. Es muß vielmehr bei der Bewertung der Methode berücksichtigt werden, daß im 1. Falle die wesentlichen Bestandteile des Gelenkes für dauernd verloren gegangen waren und im 2. der Oberschenkelkopf, durch die Funktionslosigkeit atrophisch geworden, seine Tragfähigkeit eingebüßt hatte. Wenn es nun trotzdem gelungen ist, mit Hilfe der Spitzy'schen Methode eine bessere Funktion zu erzielen und eine belastungsfähige, wenn auch nur wenig bewegliche Hüfte zu schaffen, dann ist das ein hinreichender Grund, dieser Operation ihre Berechtigung zuzuerkennen.

Berntsen, A.: Osteoplastische Operationen des luxierten Hüftgelenks. Acta orthop. scand. (Kobenh.) 1, 307—309 (1930).

Chachutow, S.: Zur Aethiologie und Behandlung der angeborenen Hüftgelenksluxation. Z. sovrem. Chir. 5, 1008—1021 (1930).

Dominici, L.: Fernresultate der Operation nach Lance bei einem Fall von Osteochondritis deformans der Hüfte mit Subluxation. Bull. Accad. med. Roma 54, 166—169 (1928).

Epstein, G.: Die König'sche Operation bei veralteten, pathologischen und paralytischen Hüftluxationen. Zurnal dlja ussoversenstwowanija vracei. Jg. 3, Nr. 5, S. 281—287 (1925).

Derselbe: Weitere Erfahrungen mit der König'schen Operation bei Hüftluxationen nicht traumatischen Charakters. Novaja chirurgija. Jg. 2, Bd. 3, H. 3, S. 266—272 (1926).

Ettore, Enrico: Mangelhaftigkeit und Neubildung des Pfannendaches. Atti Soc. lombarda Sci. med. e biol. 18, 147—158 (1929).

Gill, A. Bruce: Operation bei alter oder irreponibler kongenitaler Hüftluxation. J. Bone Surg. 10, 696—711 (1928).

Jovcic, D.: Osteoplastische Operation nach Lance bei Luxatio coxae congenita. Serb. Arch. f. d. ges. Med. Jg. 28, Nr. 11, S. 585—594 (1926).

Kreuz, Lothar: Gedanken über Heilwert und Leistung. I. Die Behandlung der veralteten angeborenen Hüftgelenksverrenkung. Münch. med. Wschr. 1931 I, 739—742 u. 803—805.

Lance, M.: Zur Pfannendachplastik der angeborenen Hüftverrenkung. Bull. Soc. nat. Chir. Paris 55, 803—806 (1929).

Derselbe: Die palliative Behandlung der angeborenen, veralteten Hüftgelenksluxation. Rev. d'orthop., Bd. 12, Nr. 6, S. 575 (1925).

Lexer, Erich: Zur Operation der angeborenen Hüftgelenksverrenkung. Münch. med. Wschr. 1914 I, 333.

Lubinus: Zur Operation bei fehlendem Pfannendach. Zbl. Chir. (1928). 2876.

Ombrédanne, L.: Osteoplastische Eingriffe am Hüftgelenk. Bull. et mém. de la soc. nat. de chir. Bd. 53, Nr. 17, S. 728—733 (1927).

Ravickaja, A.: Zur Frage der Wiederherstellung eines Azetabulums nach der Einrenkung kongenitaler Hüftluxationen. Ortopedija i travmatologija. Jg. 2, Nr. 1/2, S. 91—94 (1928).

Riedel, Gustav: Künstliche Pfannendachbildung bei flacher Hüftpfanne. Arch. orthop. Chir. 28. 332—340 (1930).

Schmidt, Joh. E.: Ueber Pfannendachplastik am Hüftgelenk. Arch. klin. Chir. 163, 357—360 (1930).

Spitzy, H.: Dauerresultate nach künstlicher Pfannendachbildung. Zbl. Chir. Jg. 55, Nr. 21, S. 1282—1285 (1928).

Toth, J.: Spätoperation einer beiderseitigen kongenitalen Hüftgelenksluxation. Gyógyászat. Jg. 68, Nr. 7, S. 152—154 (1928).

Whitmann, Armitage: Die Spanoperation der irreponiblen, angeborenen Hüftgelenksverrenkung. 2 Fälle. Amer. S. Surg. 5, 411—412 (1928).

Wiemers: Demonstration zur Pfannendachneubildung bei angeborener Hüftluxation. Zbl. Chir. 808—809 (1929).

Zahradnicek, J.: Blutige Reposition angeborener Hüftgelenksluxationen, Sbornik praci. Jg. 2, H. 2, S. 91—97 (1927).

Lebenslauf

Am 14. März 1906 wurde ich als Sohn des Prokuristen Heinrich B o h n e k a m p in Essen-Borbeck geboren. Nach Besuch der Volksschule und des Humanistischen Gymnasiums bezog ich Ostern 1926 die Preußische Wilhelms-Universität in Münster (Westf.) und bestand dort nach einem Studium von 4 Semestern im Mai 1928 das medizinische Vorexamen. Im S. S. 1928 besuchte ich die Kliniken der Leopold-Franzens-Universität in Innsbruck. Im folgenden Semester ging ich nach Münster (Westf.) zurück und verbrachte dort die fünf folgenden klinischen Semester. Am 16. Juli 1931 bestand ich in Münster (Westf.) das medizinische Staatsexamen. Vom 15. August 1931 bis zum 15. Januar 1932 war ich als Medizinal-Praktikant an den Städtischen Krankenanstalten in Düren (Rhld.). Zur Zeit praktiziere ich an der Staatlich-Preußischen Medizinischen Universitäts-Klinik in Münster (Westf.)